Aus der Universitätskinderklinik Göttingen
Direktor: Prof. Dr. H. Beumer

Ueber das Vorkommen von Morbus Addison im Kindesalter

Inaugural-Dissertation
zur
Erlangung des Doktorgrades
der
Hohen Medizinischen Fakultät
der
Georg-August-Universität zu Göttingen

Vorgelegt von

Margarete Strohmeyer
aus Berlin-Spandau

Göttingen 1938

Druck: Karl und Richard Hoffmann, Charlottenburg, Schillerstr. 44

Dekan: Prof. Dr. Krantz
Referent: Prof. Dr. Beumer

Tag der mündlichen Prüfung: 21. Jan. 1938.

Ueber das Vorkommen von Morbus Addison im Kindesalter

Digitized by the Internet Archive
in 2026

https://archive.org/details/IA40154001_0436

In der Universitätskinderklinik Göttingen wurde folgender Fall von Morbus Addison beobachtet:

12-jähriges Mädchen.

F. A.: o. B.

E. A.: Normale Geburt, Geburtsgew. 3 kg. Normale Entwicklung. Mit $^1/_2$ Jahr Brechdurchfall. Wegen häufiger Mandelentzündungen mit 6 Jahren Adenektomie mit gleichzeitiger Rachenmandelentfernung. Mit 7 J. Masern, Keuchhusten. — Vor einem Jahr bemerkte die Mutter das Auftreten von weißen Flecken an Stamm und Extremitäten des sonst dunkel pigmentierten Kindes. Das Auftreten der braunen Verfärbung hat die Mutter nicht beobachtet. Vor einigen Tagen bemerkte die Mutter das Auftreten neuer fleckförmiger heller Stellen über dem Sternum. Das Kind soll sehr träge sein, es kommt in der Schule nicht recht mit. Körperliche Anstrengung, wie Turnen, erschöpfen das Kind vollständig.

Status:

Kräftiges Mädchen in gutem E. Z., macht aber trägen und abgespannten Eindruck.

Die Haut zeigt eine ziemlich starke gleichmäßige Pigmentierung, die besonders ausgesprochen ist im Gesicht und an den Streckseiten der Extremitäten und etwas weniger in den Gelenkbeugen. Ueber den ganzen Körper sieht man, z. T. symmetrisch angeordnet, scharf begrenzte pigmentfreie Stellen. Ueber dem Kreuzbein ist eine große Fläche depigmentiert. Außerdem sind zahlreiche weiße Flecken verschiedener Größe am Rücken, an der Brust, am Bauch, über dem Mons pubis, an der Seite der Oberschenkel und an den Knien. In der Nähe des rechten Rippenbogens ist ein großer Naevus pigmentosus, rings herum ist ein ganz weißer Hautring. Ebenso fällt eine stark pigmentierte Narbe an der Stirn auf. Die Pigmentierung im Gesicht ist nicht ganz gleichförmig, sondern kleinfleckig. Die Nasenwurzel ist besonders pigmentiert. Die Haut der Ober- und Unterlider der Augen ist bläulich-weiß verfärbt.

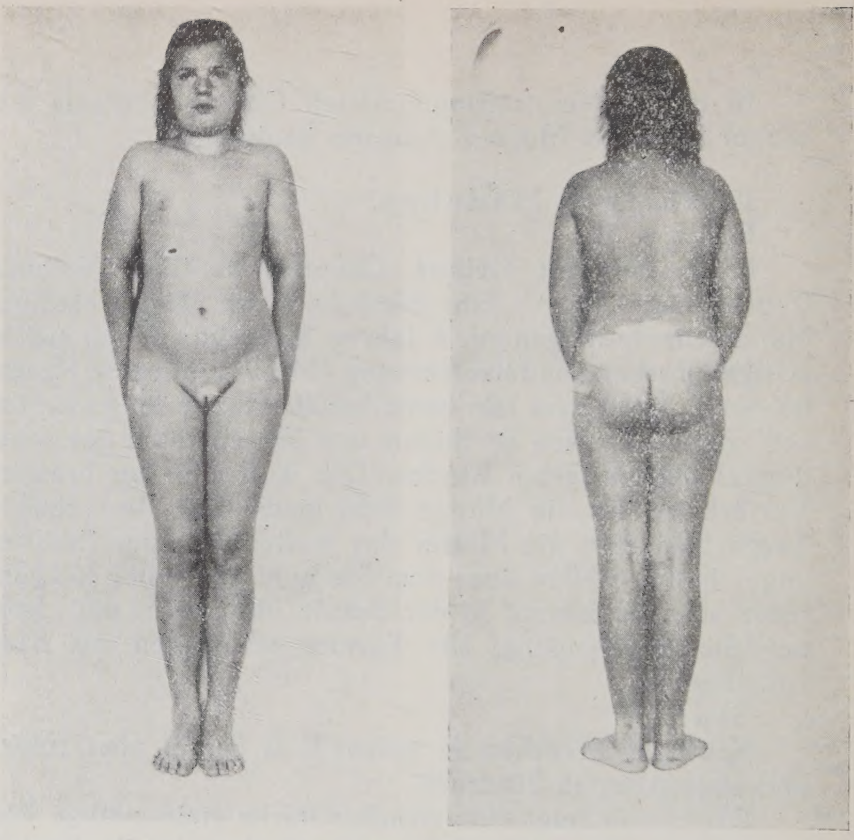

Augen: äußerlich o. B., bei ophthalmoskopischer Untersuchung: einseitige Myopie mit Strabismus.

Pupillen: reagieren prompt auf L. u. C.

Mund: Schleimhäute gut durchblutet, keine Pigmentflecke. Zähne: o. B.

Rachenring: leicht gerötet, Tonsillen gekappt.

Trommelfelle: bdsts. o. B.

Hals: keine Struma.

Thorax: symmetrisch, gleichmäßig beatmet.

Pulmones: norm. Auskultations- und Perkussionsbefund.

Cor: Grenzen normal, Aktion regelmäßig, Töne leise, rein.

Abdomen: Bauchdecken weich, keine Resistenzen, keine Druckschmerzhaftigkeit. Leber und Milz: o. B.

Extremitäten: o. B.

Reflexe: normal auslösbar.

Gut entwickeltes Fettpolster, aber keine Zeichen für Dystrophia adiposo genitalis.

Röntgen-Aufnahme: Schädel: o. B.

Lunge: Geringe Vermehrung der Zeichnung, die die Diagnose Miliartuberkulose aber nicht zuläßt.

Blutbild:

Hb:	76 %	Ery:	3,8 Mill.
Leuco:	11 000	Segmentkern.:	42 %
Eo:	1 %	Lympho:	47 %
Jgdl.:	1 %	Monocyt.:	6 %
Stabkern.:	3 %		

Blutsenkung: 5½ Stunden.

R. R.: 95/60 bis 105/80.

Temperatur: normal.

Urin: o. B.

WaR.: negativ.

Tuberkulinprobe: am 28. 9.: negativ.
am 30. 11.: positiv.

Blutzucker: nüchtern: 87 bis 94 mg%

Blutzucker nach 0,00075 Adrenalin:

Vor dem Versuch:	90 mg%
Nach ½ Std.:	105 mg%
„ 1 Std.:	124 mg%
„ 1½ Std.:	108 mg%

Blutzucker nach 50 g Traubenzucker:

Vor dem Versuch:	87 mg%
Nach ½ Std.:	128 mg%
„ 1 Std.:	119 mg%
„ 2 Std.:	114 mg%
„ 3 Std.:	100 mg%

Blutzucker nach 5 Einh. Insulin:

Vor dem Versuch:	94 mg%
Nach ½ Std.:	89 mg%
„ 1 Std.:	78 mg%
„ 2 Std.:	69 mg%
„ 3 Std.:	76 mg%

Blutzucker in Ruhe: 91 mg%,
nach Bewegung (8 Min. Laufen): 110 mg%
Im Serum:
11,1 mg% Ca
4,3 mg% P
649 mg% NaCl
152 mg% Cholesterin.

Auf die Therapie von täglich 3mal 1 Pille Iliren und 3mal 2 Tabletten Cebion spricht das Kind sehr gut an.

Nach 30 Tagen hat die Pigmentierung sehr abgenommen, besonders im Gesicht, die pigmentfreien Ringe um die Augen fallen kaum noch auf. Auch auf dem Rücken und auf der Brust ist die Haut deutlich weniger braun. Neue weiße Hautstellen sind nicht festzustellen. Das Kind ist viel frischer, klagt aber doch noch über eine gewisse Adynamie.

Die sehr auffallenden vitiliginösen Hautveränderungen bei unserer Patientin legten zunächst die Diagnose „Vitiligo" sehr nahe; diese Diagnose vertraten auch die Dermatologen. Dagegen sprach die sehr ausgesprochene Adynamie und Adrenalinresistenz doch sehr für Morbus Addison. Andere Addisonsymptome, wie Schleimhautpigmentierung, Hypotonie, Hypothermie, gastrointestinale Störungen, blutchemische Veränderungen fehlten bei unserer Patientin allerdings vollkommen. Diese Unvollständigkeit des Addisonsymptomenkomplexes neben der Besonderheit der vitiliginösen Hautveränderungen bei unserer Patientin regten uns dazu an, einmal die Literatur auf das Vorkommen von Morbus Addison im Kindesalter bis zum 12. Lebensjahr hin durchzusehen.

Geschichte:

1855 veröffentlichte Thomas Addison in seiner Schrift „On the constitutional and local effects of desease of the suprarenal capsules" 11 Fälle von Nebennierenerkrankungen, die alle folgende charakteristische Befunde hatten: zu Lebzeiten: Adynamie, Kachexie und Bronzefärbung der Haut, und bei der Sektion: Veränderungen der Nebennieren, in der Hauptsache doppelseitige Tbc., dann einseitige Tbc., Atrophie, krebsige Entartung. Bei diesen 11

Fällen handelt es sich nur um Erkrankungen von Erwachsenen. Nach dem Erscheinen der Schrift von Addison wurden bald mehr Fälle dieser Erkrankung veröffentlicht, zunächst vor allem in England, und zwar als Fälle von Morbus Addison. Die erste Beobachtung über Morbus Addison im Kindesalter machte Dr. Startin 1855. 1878 erschien die erste zusammenfassende Arbeit über Morbus Addison im Kindesalter und zwar von Monti in Gerhards Handbuch der Kinderkrankheiten (Teil 3, Bd. 4, S. 449). Er hat 11 Fälle unter 15 J. gesammelt, dabei 5 Fälle bis zum 12. Lebensjahr. Bis zum Jahre 1900 sind 17 Fälle und von 1900 bis 1936 37 Fälle bis zum 12. Lebensjahr beschrieben worden.

Häufigkeit.

So habe ich in der ganzen Weltliteratur von 1855 bis 1936 54 Fälle von Morbus Addison im Kindesalter bis zum 12. Lebensjahr gefunden und hier zusammengestellt.

Alter:

Von den 55 Kindern erkrankten:

5	Kinder	vor dem	1.	Lebensjahr
2	„	im	1.	„
1	„	„	2.	„
3	„	„	3.	„
2	„	„	4.	„
1	„	„	6.	„
2	„	„	7.	„
1	„	„	8.	„
3	„	„	9.	„
10	„	„	10.	„
3	„	„	11.	„
22	„	„	12.	„



Mit dem Beginn des Pupertätsalters nimmt die Zahl der Erkrankungen stark zu. In seiner Zusammenstellung von Morbus Addison-Fällen hat Dezicot im Jahre 1897 von 48 Fällen 11 Fälle bis zum 12. Lebensjahr und 37 Fälle vom 13. bis 16. Lebensjahr angeführt.

Geschlecht.

Es wird in der Literatur immer behauptet, daß das männliche Geschlecht für die Addisonerkrankung mehr disponiert sei. Die hier zusammengestellten 56 Fälle setzen sich aus 33 Knaben und 22 Mädchen zusammen. Dieses Verhältnis stimmt genau mit dem von Monti und Dezirot aufgestellten Prozentsatz 60/40 % überein. Guttmann hat für alle Lebensalter einen Prozentsatz von 64/35 gefunden (Archives of Path. 1930).

Erblichkeit und familiäres Vorkommen.

1894 berichten Schmorl und Kockel einen Fall von angeborenem Morbus Addison (ein klinischer Befund ist allerdings nicht angegeben) bei einem 12 Tage post partum gestorbenen Säugling, bei dessen Autopsie sich fast völlig verkäste Nebennieren ohne sonstige Organveränderungen fanden. Die Mutter war vier Tage nach der Geburt an Lungentbc. gestorben. Bei der Sektion fand sich bei ihr eine käsige Endometritis. Es handelt sich hier um den einzigen beschriebenen Fall von plazentarer Primärinfektion bei einem Kind (Fall I).

Ueber familiäres Vorkommen von Morbus Addison berichten zum ersten Mal Flemming und Miller im Jahre 1900. Sie schildern die Erkrankung einer Mutter und ihrer 4 Kinder (7 J., 4 J., $3^1/_2$ J., u. $2^1/_2$ J.) an Morbus Addison. Während die Mutter die typischen Addisonsymptome vollkommen ausgeprägt aufweist, zeigen sich bei den Kindern die Symptome mit zunehmendem Alter in zunehmender Ausprägung (Fälle II—V).

1909 berichtet Croom über familiäres Vorkommen von Morbus Addison bei drei Geschwistern (9 J., 6 J., $3^1/_2$ J.). Auch hier sind die Symptome bei dem ältesten Kind am stärksten ausgeprägt. (Fälle VI—VIII).

Auch der Fall von Harnapp (1936) beweist eine familiäre Minderwertigkeit im Nebennierensystem (Fall LIV).

Aetiologie.

Die häufigste Ursache des Morbus Addison ist die Tuberkulose. Von den 31 sezierten Fällen beruhen 20 Fälle auf einer Tuberkulose der Nebennieren, davon 17 Fälle auf doppelseitiger und 3 Fälle auf einseitiger Nebennierentuberkulose. Von den nicht sezierten Fällen haben 4 Fälle eine positive Tuberkulinreaktion (davon 2 außerdem einen positiven WaR (Fall XXXI und XXXII). Bei einem Fall (XXIX) wurde die Diagnose Nebennierentbc. auf Grund des Röntgenbefundes gestellt (scharf begrenzte Kalkteilchen in der Nebennierengegend). Auch bei Fall XXIII war die Diagnose Nebennierentbc. auf Grund des Röntgenbefundes gestellt worden und ist dann durch den Sektionsbefund bestätigt worden. Zwei der sezierten Fälle ohne Nebennierenveränderung hatten eine Miliartuberkulose. Bei 4 nicht sezierten Fällen ist Tuberkulose in der Familie.

Von den 20 sezierten Fällen von Nebennierentbc. handelt es sich bei 5 Fällen um eine isolierte Nebennierentbc., bei 3 Fällen um gleichzeitige Lungentbc., bei 4 Fällen um gleichzeitige Mesenterialdrüsentbc. und bei 8 Fällen um eine Miliartbc.

An zweiter Stelle steht die Atrophie der Nebennieren als Ursache des Morbus Addison mit 4 Fällen. In einem Fall handelt es sich um eine congenitale Aplasie der Nebennieren (keine entzündlichen Veränderungen), die kompensiert war, solange das Kind gestillt wurde (Fall XXXIV). Im zweiten Fall handelt es sich um eine Atrophie der Nebennieren durch chronische Entzündung, die, in Schüben verlaufend, sich über 4 Jahre erstreckt hat (Fall XXXIII). In zwei Fällen ist keine Erklärung für die Atrophie der Nebennieren gegeben (Es wird Infektionskrankheit als Ursache angenommen) (Fall XXXV u. XXXVI). Auch Harnapp nimmt in seinem Fall eine Minderwertigkeit im Nebennierensystem an.

Weitere Ursachen für Morbus Addison sind:

Fettige Degeneration der Nebennieren, die nach dem Krankheitsbild und dem Sektionsbefund auch in Schüben verlaufen ist (Trübe Schwellung und die verschiedenen Grade der fettigen Degeneration des Nebennierengewebes) (Fall XXXX).

Cystische Degeneration der Nebennieren (Fall XXXVII).

Neuroblastom (Fall XXXVIII).

Ganglioneurom (Fall XXXIX).

In der älteren Literatur wird auch noch ein Fall von Nebennierencarcinom als Morbus Addison geführt (Fall Pitman 1865). Da bei diesem Fall aber neben den Addisonsymptomen (Melanodermie, Asthenie, gastrointestinale Störungen auch Symptome der Hyperfunktion der Nebennieren, wie Hypertrichosis, pubertas praecox, rauhe Stimme angeführt werden, habe ich diesen und den im Jahre 1932 von Freedman geschilderten Fall mit denselben Symptomen nicht angeführt. Ebenso habe ich den 1922 von Crohn beschriebenen Fall von Morbus Addison durch congenitale Lues der Nebennieren nicht angeführt, weil ich das Alter des Patienten nicht feststellen konnte. Von Sezary (Gazette des Hopitaux 87, 1914) wird angegeben, daß man bei congenital-syphilitischen Kindern häufig Nebennierenveränderungen findet, die oft schwere Allgemeinstörungen hervorrufen und vor allem für interkurrente Infektionen disponieren. Um solche durch congenitale Syphilis zur Tbc. disponierten Nebennierenerkrankungen handelt es sich wohl auch bei den hier angeführten Fällen XXXI und XXXII.

Keine Nebennierenveränderungen fanden sich bei 3 der sezierten Fälle, von diesen hatten 2 den Befund einer Miliartuberkulose.

Symptomatologie.

In den meisten Fällen beginnt die Erkrankung allmählich.

a) Im Gegensatz zu den älteren Literaturangaben habe ich gefunden, daß als erstes Krankheitssymptom am häufigsten die Melanodermie auftritt, in einigen Fällen mehrere Jahre vor dem Erscheinen anderer Symptome.

b) In einem großen Teil der Fälle wird gleichzeitig mit dem Auftreten der Verfärbung der Haut eine allgemeine Schwäche und Adynamie beobachtet.

c) In 6 Fällen wird Adynamie als erstes Symptom angegeben und

d) In 6 Fällen beginnt die Erkrankung mit gastrointestinalen Störungen.

e) In einer kleinen Gruppe der Fälle setzt die Krankheit akut ein mit allen Symptomen.

In den meisten Fällen bildet sich nach einigen Monaten das vollständige Krankheitsbild des Morbus Addison aus mit folgenden Symptomen: Pigmentierung der Haut und Schleimhäute, Asthenie, Adynamie, gastrointestinale Störungen, Hypotonie, Hypothermie, blutchemische Veränderungen, vor allem Hypoglykämie.

1a) Die Pigmentierung der Haut ist das Hauptsymptom des Morbus Addison und ist auch in allen hier zusammengestellten Fällen vorhanden bis auf eine Ausnahme, (Fall XXV, der sonst alle Addisonsymptome aufweist und bei der Sektion eine Nebennierentbc. zeigt).

Die Pigmentierung beginnt meist allmählich, oft unbemerkt, mit einer gelblichen oder schmutzig grauen oder leicht bräunlichen Verfärbung der Haut. In einigen Fällen beginnt sie auch mit dem Auftreten brauner Flecken. Die Verfärbung wird dann immer intensiver und nimmt schließlich einen dunkelbraunen oder Bronze-Farbton an. In den meisten Fällen ist die ganze Körperoberfläche pigmentiert, aber nicht ganz gleichmäßig, sondern die Pigmentierung ist besonders vertieft an den Stellen, die dem Licht ausgesetzt sind (Gesicht, Hals, Hände), an den Stellen, die normalerweise viel Pigment enthalten (Mamillen, Achselhöhlen, Nabel-, Leisten-, Schamgegend, Genitalien) und an den Stellen, die einem dauerndem mechanischen Druck durch die Kleider (Gürtel, Strumpfbänder) ausgesetzt sind. In wenigen Fällen ist besondere Pigmentierung in den Beugefalten der Finger. Besonders stark pigmentiert werden Narben, und es kommt häufig zur Bildung zahlreicher besonders dunkler Naevi pigmentosi auf dem schon pigmentierten Grunde. In wenigen Fällen wird auch das Auftreten heller depigmentierter Flecke auf der sonst dunkel pigmentierten Haut beschrieben (Fall X, XVII, LI).

Bei der allgemeinen Hautpigmentierung bleiben Nägel und Conjunktiven unverändert und kontrastieren stark mit der umgebenden Haut.

b) Schleimhautpigmentierung ist in 20 Fällen angegeben. Es handelt sich in diesen Fällen um Pigmentierung der Mundschleimhaut, und zwar der Schleimhaut der Lippen, des Zahnfleisches, der Wangen, des Gaumens, der Zunge und des Pharynx. Bei Fall XLI ist Pigmentierung der inneren Organe angegeben.

Bei 5 Fällen wird besonders erwähnt, daß keine Schleimhautpigmentierung vorhanden war (XVI, XXXI, XXXII, XLIII, XLIX).

2. Asthenie und Adynamie sind stets vorhandene Symptome. Die Müdigkeit, Schlafsucht und Trägheit des Krankheitsbeginns steigert sich später zur vollständigen Leistungsunfähigkeit und Erschöpfung, zur vollständigen Adynamie und Asthenie. Die Patienten befinden sich außerdem in einem Zustand allgemeiner Depression oder in einem Zustand von Interessenlosigkeit bis zur vollständigen Apathie.

3. Gastrointestinale Störungen sind im Kindesalter ebenfalls ein stets vorhandenes Symptom. Ich habe es in 48 Fällen angegeben gefunden. Zuerst besteht meist Anorexie, später Uebelkeit und Erbrechen, Obstipation und Diarrhoen, wobei Diarrhoen bei weitem überwiegen. Erbrechen und Diarrhoen treten meist in relativ späten Stadien der Erkrankung auf.

4. Schmerzen sind im Kindesalter sehr selten, ich fand sie in 5 Fällen angegeben.

Auf folgende Symptome hin wurde erst in neuerer Zeit untersucht, die Zahlen sind deshalb nicht absolut zu werten.

5. Hypotonie fand ich in 15 Fällen angegeben, und zwar Hypotonie bis zu 64 mm Hg (XXIX),

6. Hypothermie in 6 Fällen,

7. Hypoglykämie in 10 Fällen (XXI, XXII, XXIII, XXV, XXXI, XXXVI, XL, LII, LIII, LIV).

8. Adrenalinresistenz in 3 Fällen (XXXV, LIII, LV).

9. Hypochlorämie in 3 Fällen (XXV,XXXVI, LIII).

10. Hypocholesterinämie in 3 Fällen (XXI, XXXI, LIII).

11. Hypoglobulie,
12. Dehydration,
13. Herabgesetzte Alkalireserve,
14. Grundumsatzerniedrigung

in je 1 Fall.

15. Monozytose in 3 Fällen.
16. Anämie in 5 Fällen.
17. Trockenheit der Haut in 7 Fällen.

Als terminale Symptome sind

18. Krämpfe, in 8 Fällen,
19. Coma in 12 Fällen beobachtet worden.

Verlauf.

Die Symptome nehmen einen immer ernsteren Charakter, die Abmagerung, und Cachexie immer stärkere Grade an, der Puls wird unregelmäßig, sehr beschleunigt, kaum fühlbar. In einzelnen Fällen rafft eine interkurrente Erkrankung (Pneumonie) die Kinder dahin. Sonst verfallen die Kinder in einen comatösen Zustand, die Temperatur sinkt gradweise, die Kinder sterben im Coma (12 Fälle). In anderen Fällen tritt der Tod ganz akut ein unter Intoxikationserscheinungen. Es treten Krämpfe auf (8 Fälle). Die Krankheit kann mit Unterbrechungen und Remissionen verlaufen. Selbst die Pigmentierung kann verschwinden, um dann umso ausgeprägter wieder aufzutreten (XLII). In 2 Fällen verläuft die Krankheit in Schüben und erstreckt sich über mehrere Jahre. Bei Fall XXXIII handelt es sich um chronische Entzündung, bei Fall XL um fettige Degeneration der Nebennieren. In beiden Fällen treten nach bestimmten Zeitabständen Anfälle mit den typischen Addisonsymptomen auf.

Dauer.

Eine genaue Bestimmung der Krankheitsdauer ist nicht möglich, weil die Angabe des Krankheitsbeginns nicht immer absolut sicher ist. In einem großen Teil der Fälle ist der Krankheitsbeginn überhaupt nicht angegeben. Nach den Angaben betrug die Dauer in 15 Fällen weniger als

1 Jahr (1 Fall 12 Tage
1 Fall 1 Monat
3 Fälle 3 Monate
1 Fall 4 Monate
3 Fälle 5 Monate
4 Fälle 6 Monate
2 Fälle 7 Monate),
in 6 Fällen 1 Jahr,
in 9 Fällen länger als ein Jahr (1½ Jahr (XXXVIII)
3 Jahre (VI, XXIII, XLIV)
4 Jahre (II, XXXIII, XXXIX)
6 Jahre (XXXX)
7 Jahre (XXVIII).

Aus diesen Angaben ist ersichtlich, daß der Krankheitsverlauf im Kindesalter schneller ist als bei Erwachsenen. Die Dauer ist länger bei Atrophie als bei Tuberkulose und in den Fällen, in denen Pigmentierung als erstes Symptom auftritt.

Besserung durch Therapie.

In 5 Fällen (XLVI, XLIX, LII, LIII, LIV) wird Besserung durch Nebennierenextrakt, durch Cebion und Hormonbehandlung und in einem Fall (LI) Heilung nach Verabreichung frischer Nebennieren (8 Jahre beobachtet) angegeben.

Schlußfolgerung für unseren Fall.

Nach einem Vergleich mit den Literaturbefunden scheint es sich bei unserem Fall um einen Morbus Addison in relativ frühem Stadium der Erkrankung zu handeln. Er ist wohl zu der am häufigsten vertretenen Gruppe zu zählen, die einen allmählichen Beginn mit Pigmentierung und Adynamie als ersten Symptomen und erst spätes Auftreten von Asthenie, gastrointestinalen Störungen, Hypotonie, Hypothermie und blutchemischen Veränderungen zeigt. Das Fehlen dieser letzten Symptome bei unserer Patientin spricht also nicht gegen unsere Diagnose, sondern nur für ein frühes Krankheitsstadium. Auch Schleimhautpigmen-

tierung kann erst relativ spät auftreten oder kann sogar vollkommen fehlen (dieses ist bei mehreren Fällen besonders angegeben). Neben der Pigmentierung und Adynamie spricht die ausgesprochene Adrenalinresistenz ganz besonders für unsere Diagnose, ebenso die gute Ansprechbarkeit unserer Patientin auf Cebion und Ilirentherapie. Die positive Tuberkulinreaktion spricht für eine Nebennierentuberkulose. Das Besondere bei unserem Fall sind die vitiliginösen Hautveränderungen, die sonst im Kindesalter nicht häufig beobachtet sind. Nur in 3 Fällen wird das Auftreten heller depigmentierter Flecke angegeben(X, XVII, LI) und Fall LI, bei dem sonst keine weiteren Angaben gemacht sind, zeigt auf dem dem Bericht begefügten Bilde eine große Aehnlichkeit mit unserem Fall. Da bei den Kinderfällen von Morbus Addison sonst keine weiteren Angaben über vitiliginöse Hautveränderungen zu finden waren, habe ich einmal nach ähnlichen Fällen bei erwachsenen Addisonkranken gesucht und habe bei dem Fall Burgess and Warner (Guy's Hospital Reports 1926) eine genaue Schilderung der vitiliginösen Hautveränderung gefunden. Der Patient beobachtete zuerst das Auftreten vereinzelter dunkler Pigmentflecke, dann in den nächsten 8 Jahren eine allmähliche diffuse Pigmentierung der ganzen Haut, dann nach 1 Jahr das Auftreten der ersten Vitiligoflecke, die im folgenden Jahr sehr an Zahl zunahmen. Buszard schildert einen ähnlichen Fall (Lancet 1900), bei dessen Sektion sich eine doppelseitige Nebennierentuberkulose ergab.

Vitiligo ist danach zwar eine seltene, aber durchaus vorkommende Begleiterscheinung des Morbus Addison.

Zusammenfassung.

Während die kindlichen Nebennieren relativ wenig resistent sind gegen Nebennierenblutungen, besonders durch Geburtstraumen, die meist tödlich, selten mit dem Waterhouse-Friedrich'schen Symptomenkomplex verlaufen, sind Nebennierenveränderungen, die das Bild des Morbus Addison hervorrufen, relativ selten im Kindesalter.

Von 1855 bis 1936 sind 55 Fälle von Addisonerkrankungen vor dem 12. Lebensjahr beschrieben worden, davon 5 vor dem 1. Lebensjahr und 35 Fälle nach dem 10. Lebensjahr.

Die Häufigkeit der Erkrankungen von Mädchen und Knaben verhält sich wie 2 : 3.

In 3 Fällen wird familiäres Vorkommen der Erkrankung beschrieben.

Die häufigste Ursache der Erkrankung ist die Nebennierentuberkulose, an zweiter Stelle steht die Atrophie der Nebennieren, weitere Ursachen sind: fettige Degeneration der Nebennieren, cystische Degeneration der Nebennieren, Neuroblastom, Ganglioneurom.

Die Erkrankung beginnt meist allmählich, in den meisten Fällen mit Pigmentierung, seltener mit Adynamie und Diarrhoen.

Das ausgebildete Krankheitsbild zeigt folgende Symptome: Pigmentierung der Haut und Schleimhäute, Asthenie, Adynamie, gastrointestinale Störungen, Hypotonie, Hypothermie, Trockenheit der Haut und blutchemische Veränderungen, vor allem Hypoglykämie.

Im allgemeinen ist der Krankheitsverlauf im Kindesalter schneller als bei Erwachsenen. In den meisten Fällen ist die Krankheitsdauer kürzer als 1 Jahr oder 1 Jahr. Als längste Zeiten fand ich 6 und 7 Jahre angegeben.

Die Kinder starben entweder an Kachexie, sehr häufig im Coma oder akut unter Intoxikationserscheinungen, es traten dann häufig Krämpfe auf. Auch Unterbrechungen und Remissionen kommen vor.

In neuerer Zeit sind Besserungen durch Nebennierenextrakt, bzw. Hormontherapie und Cebion beschrieben worden.

Bei unserem Fall handelt es sich um einen Morbus Addison in relativ frühem Stadium der Erkrankung, der die häufigsten Anfangssymptome – Pigmentierung und Adynamie — sehr stark und außerdem eine ausgesprochene Adrenalinresistenz aufweist. Das Fehlen von Asthenie, gastrointestinalen Störungen, Hypotonie, Hypothermie und der blutchemischen Veränderungen spricht für ein frühes Krankheitsstadium, ebenso die gute Ansprechbar-

keit auf Cebion und Ilirentherapie. Die vitiliginöse Hautveränderung bei unserer Patientin ist als seltene, aber doch mehrfach beschriebene Begleiterscheinung des Morbus Addison anzusehen.

Erblichkeit und familiäres Vorkommen.

Fall I. *Schmorl und Kockel:* Beiträge zur pathol. Anatomie und allg. Pathologie Bd. 16. 1894.

Die Mutter litt an chronischer Lungentbc. und starb 4 Tage nach der Geburt des Kindes.

Sektionsbefund: Lungentbc. und käsige Endometritis fast des gesamten Uterus. Die ausgedehnte Verkäsung der Uterusschleimhaut legte die Vermutung nahe, daß Tuberkelbazillen auf das Kind übergegangen sein möchten.

Das Kind starb 12 Tage post partum (Kein klin. Befund).

Sektionsbefund: Beide Nebennieren vergrößert, vollkommen tuberkulös verkäst, teilweise verkalkt, geringe Reste von Rindensubstanz. Die übrigen Organe o. B.

Fall II. *Flemming and Miller:* British Medical Journal 1900. Vol. 1, 2 (1014).

A family with Addison's disease.

Mutter: die ersten Beschwerden der Mutter traten bei der ersten Schwangerschaft auf. Großes Schwächegefühl und dunkle Hautfarbe mit zahlreichen schwarzen Pigmentflecken. Mit jeder Gravidität nahm der Schwächezustand und die Pigmentierung zu. Es trat Schleimhautpigmentierung auf. Maximale Adynamie, Schwindel, Ohnmachten, Erbrechen, Diarrhoen ohne Ursachen.

7-jähriges Mädchen: Vor 4 Jahren war die Hautfarbe des Kindes dunkel geworden. Es traten später schwarze Pigmentflecke am ganzen Körper auf. Das Kind klagte über häufige Anfälle von ursachenloser Uebelkeit und von Diarrhoen. Zeitweise war sie plötzlich ohne nachweisbaren Grund unfähig zur Schule zu gehen oder irgend eine körperliche oder geistige Arbeit zu leisten.

Fall III. 4-jähriges Mädchen (Schwester von II):

Ihre Haut wurde vor 1 Jahr nach einem leichten Ekzem dunkel, dunkelte später noch sehr nach und wies am ganzen Körper zahlreiche dunkle Flecke auf. Das Kind neigte sehr zu Durchfällen mit gelegentlichen Anfällen von Uebelkeit, die nichts mit der Nahrungsaufnahme zu tun hatten.

Fall IV. 3½-jähriger Knabe (Bruder von II u. III):

hatte immer dunkle Hautfarbe, vor 6 Monaten traten schwarze Flecken am ganzen Körper verstreut auf. Er leidet gelegentlich an Uebelkeit und Durchfällen.

Fall V. $2^1/_2$-jähriges Mädchen (Schwester von II. III undIV): ist während der letzten 5 Monate dunkler geworden. Es sind 2 schwarze Flecke am Abdomen und am Schenkel aufgetreten. Das Kind leidet gelegentlich an Durchfällen.

Fall VI. Croom: Lancet 1909 S. 603.
Addisonisme as a family disease.
9-jähriges Mädchen.
F. A.: Großmutter und 1 Onkel an Tbc. gestorben.
E. A.: Seit 3 Jahren fühlt sich das Kind sehr müde. kann oft ihre Schulaufgaben nicht machen. Zeitweise traten ohne Ursache Uebelkeit und Erbrechen auf. Im letzten Jahre ist die Hautfarbe dunkler geworden.
Befund: Mageres Kind. die Haut ist pigmentiert, besonders an den Stellen, wo die Kleider fest aufsitzen, in der Achselhöhle, Nabelgegend, Knöchelgegend, Beugefalten der Hand. Zahlreiche schwarze Flecke über den ganzen Körper. Keine Schleimhautpigmentierung. Hypotonie (R. R.: 90 mm Hg). Blutbild: norm. Pirquet = neg.. Calmette = pos.

Fall VII. 6-jähriges Mädchen (Schwester von VI) ist sehr träge, sitzt still herum, geht nicht spielen, leidet häufiger an Diarrhoen. Sie hat schwarze Pigmentstreifen am Hals und um die Taille und leichte Pigmentierung der Achselhöhlen und Kniekehlen. Keine Schleimhautpigmentierung, keine Hypotonie.

Fall VIII. $3^1/_2$-jähriges Mädchen (Schwester von VI u. VII) ist sehr träge. Pigmentierung des Nackens und der Taillengegend. Hypotonie (R. R. 95 mmHg).

Doppelseitige Tuberkulose der Nebennieren.

Fall IX. *Bennet:* Medical Times 1858 S. 503.
11-jähriger Knabe hat in letzter Zeit sehr an Gewicht abgemen und ist sehr schwach geworden. Vor 6 Monaten fiel den Angehörigen zum ersten Mal eine bräunliche Verfärbung der Haut auf, diese ist in den letzten Wochen stärker geworden. Besonders auffallend ist die tiefe Bronzefarbe des Gesichtes mit einem tiefschwarzen Fleck auf der Stirn und die sehr dunkle Pigmentierung der Handrücken und der Knie. Einzelne kleine Pigmentflecke der Lippenschleimhaut. Durch den Weg zum Hospital ist das Kind sehr angestrengt, fühlt sich sehr krank. Es treten Diarrhoen, Uebelkeit und Krämpfe auf. Nach 8 Tagen Exitus.
Sektionsbefund: Mesenterialdrüsentbc. Beide Nebennieren vollkommen von Käse- und Kalkmassen erfüllt. Die übrigen Organe: o. B.

Fall X. *Henoch:* Medizin. Zentr.-Zeitung 1860.
12-jähriger Knabe. 14 Tage vor der Einlieferung ins Krankenhaus trat eine bräunliche Verfärbung der Haut auf, zuerst an ver-

schiedenen Stellen, dann fast gleichmäßig am ganzen Körper, besonders ausgesprochen im Gesicht, Nacken, an den Handrücken, in den Achselhöhlen, in der Genitalgegend. Pigmentflecke an der Lippen- und Wangenschleimhaut. Sehr bald stellten sich Anorexie, Erbrechen, Obstipation und starke Asthenie ein. Die Hautfarbe wurde immer dunkler. Mitten in der dunklen Verfärbung traten kleine weiße Flecken auf. Dann stellten sich Diarrhoen ein, nach einigen Tagen Krämpfe und Exitus.

Sektionsbefund: Mesenterialdrüsentbc. Tuberkulose beider Nebennieren, die verkäst und bindegewebig induriert sind, bis auf einen schmalen Rand normaler Substanz.

Fall XI. *Aldis:* Medical Times 1860.

12-jähriger Knabe. Vor 2 Monaten wir die braune Verfärbung der gesamten Haut aufgefallen. Es stellten sich dann Gewichts- und Kräfteverlust ein, die zur vollständigen Asthenie führten. Es traten Erbrechen und Urininkontinenz auf. 5 Monate nach der Aufnahme Exitus.

Sektionsbefund: Beide Nebennieren sind verkäst. Die übrigen Organe: o. B.

Fall XII. *Greenhow:* Medical Times and Gazette, Febr. 1865.

12-jähriges Mädchen wird am 20. Januar ins Middleessex Hospital eingeliefert. Schon im Sommer fiel den Eltern die sehr braune Hautfarbe des Kindes auf, die sie zunächst für Sonnenbräune hielten. Im Winter nahm die Pigmentierung aber zu, und zwar besonders ausgesprochen im Gesicht, am Abdomen, in der Schamgegend und in der Mammillargegend. Das Kind wurde sehr matt und träge und geriet allmählich in einen Zustand vollständiger Asthenie. Am 15. Januar setzte plötzlich Erbrechen ein, das dauernd fortbestand. Der Puls ist sehr schwach. 8 Tage nach der Aufnahme Exitus.

Sektionsbefund: Lungentbc., Mesenterialtbc. Beide Nebennieren sind vergrößert und verkäst (von gelber, undurchsichtiger Masse erfüllt).

Fall XIII. *(Church:* Medico-Chirurgical Society of Edinburgh 1883/84

$9^1/_2$-jähriges Mädchen.

F.-A.: Onkel an Tbc. gestorben.

E. A.: Vor 5 Jahren Lungenaffektion. Vor 12 Monaten wurde eine gelbliche Verfärbung des Gesichtes beobachtet, diese ging allmählich in eine braune Verfärbung des Gesichtes und des ganzen Körpers über und wurde immer intensiver, besonders im Gesicht, in der Achselhöhle, an den Mammae und in der Nabelgegend. Es trat Schleimhautpigmentierung auf. Das Kind war sehr träge, machte keine Fortschritte in der Schule. Das Kind war appitilos und wurde immer leistungsunfähiger, der Schwächezustand immer ausgesprochener. Es traten Uebelkeit und Erbrechen auf, die bis zum Ende andauerten. 8 Tage nach der Aufnahme starb Patientin in einem Krampfzustand.

Sektionsbefund: Lungentbc. Beide Nebennieren vergrößert und verkäst, bis auf ein schmales Gebiet normalen Gewebes. Rechte Nebenniere z. T. verkalkt.

Fall XIV. *Augagneur et Bérard*: Province médicale 1893.

12-jähriges Mädchen. Seit einigen Wochen Pigmentierung der Haut, die sich vertiefte, besonders am Hals, in den Achselhöhlen, in der Hüftgegend, in der Gegend der Strumpfbänder. Pigmentflecke an der Schleimhaut der Lippen und der Gingiven. Asthenie und Kachexie.

M. Augagneur transplantierte Hundenebenniere in das Unterhautzellgewebe des Bauches. Am Abend nach der Operation traten Fieber, Schmerzen, Durchfälle und Krämpfe auf. Nach 48 Stunden erfolgte der Tod im Coma.

Sektionsbefund: Lungentbc. Tuberkulöse Peritonitis. Tuberkulose der rechten Niere. Tuberkulose beider Nebennieren.

Fall XV. *Judson S. Bury:* The Lancet 1898.

12-jähriges Mädchen. In der Familie Tuberkulose.

Das Kind war immer zart, etwas schläfrig und träge. Akuter Beginn der Erkrankung mit Kopfschmerzen und Erbrechen. Einige Wochen später wurde die Haut nach und nach dunkel, die Verfärbung nahm immer mehr zu, sodaß das Kind wie eine Mulattin aussah. Die Pigmentierung ist stärker in der Nackengegend, an den Handrücken, an den Knien, am Abdomen. Pigmentflecke der Lippen und Wangenschleimhaut. In den letzten 2 Monaten ihres Lebens mußte sie jeden Tag erbrechen, ihre körperliche Schwäche nahm fortschreitend zu. Es traten im Epigastrium Schmerzen auf. Der Puls ist sehr schwach. Nebennierenextrakttherapie hat keinen Erfolg. Nach häufigem Erbrechen setzt ein comatöser Zustand ein. Exitus im Coma.

Sektionsbefund: Leichte Pleuraverwachsungen. Beide Nebennieren tuberkulös verkäst.

Fall XVI. *Lartigau et Happel:* Albany Medical Annales Jan. 1899.

12-jähriger Knabe. Die Eltern sind an Tuberkulose gestorben. Seit 5 Wochen fühlt sich der Junge sehr schwach, leidet an Anorexie, Schwindel und dauerndem Erbrechen. Er ist mager, seine Haut weist auf dunklem Grunde unscharf begrenzte kupferbraune Flecke auf. Die Pigmentierung ist besonders ausgeprägt an der Stirn, an der Schläfen- und Nasengegend, an den Handrücken, an den Mammillen, an Scrotum und Penis. Keine Schleimhautpigmentierung. Hypothermie. Während der folgenden Wochen nimmt die Pigmentierung stark zu. Der Allgemeinbefund bessert sich vorübergehend, das Kind kann wieder zur Schule gehen. Die Bronzefarbe der Haut wird aber immer ausgeprägter. Nach 6 Monaten treten plötzlich Krämpfe auf. Das Kind liegt bewußtlos, pulslos. Exitus nach 14 Stunden.

Sektionsbefund: Lungentuberkulose links. Mesenterialdrüsentuberkulose. Beide Nebennieren vergrößert, z. T. verkalkt, z. T. von frischen Käsemassen erfüllt.

Fall XVII. *Nattan-Larrier:* Bulletin de la Soc. méd. des Hôpitaux de Paris 1900.

12-jähriger Knabe hatte als kleines Kind zahlreiche kalte

Abszesse. Als er 10 Jahre alt war, beobachteten die Eltern das Auftreten einer leichten braunenVerfärbung seiner Haut. Er fühle sich aber gesund bis zum 12. Lebensjahr, als plötzlich eine abnorme Schwäche, Schwindel, wiederholtes Erbrechen, Leibschmerzen und unaufhörliche Diarrhoen einsetzten. Er wurde in einem Zustand vollständiger Asthenie ins Hospital eingeliefert. Sehr ausgesprochen ist seine geistige Trägheit. Die Haut ist leicht pigmentiert, stärker pigmentiert sind nur einige Narben am Oberschenkel und Knie und eine Narbe nach Appendektomie. An der Narbe am Knie ist um eine depigmentierte Stelle ein 5 cm breiter schwarzer Pigmentsaum. Pigmentflecke der Lippenschleimhaut. Erbrechen und Durchfälle dauern an. Asthenie und Apathie nehmen zu. Das Kind verfällt in einen comatösen Zustand und stirbt.

Sektionsbefund: Verkalkte Hilusdrüsen. Vergrößerte Mesenterialdrüsen. Vergrößerte Milz. Beide Nebennieren von verkalkten Käsemassen erfüllt.

Fall XVIII. *Nobécourt et Paisseau:* Soc. de Pédiatrie 1904.

12-jähriger Knabe klagt über große Müdigkeit und allgemeine Schwäche. Er ist träge, apathisch, geistig stupide. Nach einiger Zeit treten Diarrhoen auf, die intermittierend fortbestehen. Vollständige Anorexie. Gesicht und Hände zeigen eine graue, in's schmutzig-gelbe gehende Verfärbung. Im übrigen ist die Haut gelblich. Die Genitalien und einige Narben am Unterschenkel sind sehr dunkel, fast schwarz pigmentiert. Dunkle Pigmentflecke der Lippen- und Wangenschleimhaut. Hypotonie (85 mm Hg). Die Pigmentierung nimmt stark zu, das Kind kommt in einen Zustand hochgradiger Asthenie. Der Blutdruck sinkt auf 60 mm Hg. Unaufhörliches Erbrechen. Das Kind klagt über heftige Leibschmerzen. Es treten Krämpfe auf. Exitus 3 Monate nach Beginn der Erkrankung.

Sektionsbefund: Verkalkte Lungentuberkulose (links). Mesenterialtuberkulose. Tuberkulose der Leber und Milz. Beide Nebennieren in kalte Abszesse verwandelt, geringe Reste von Rindensubstanz sind erhalten.

Fall XIX. *Anglade et Jacquin:* Journal de Médicine de Bordeaux 1905.

12-jähriges Mädchen. Idiot, befindet sich wohl bis Februar 1905. Dann bemerkt man, daß das Kind an Gewicht abnimmt, sehr schwach wird und weniger unruhig ist. Allgemeine Zeichen von Bronchitis und Pleuritis. Im April treten Diarrhoen auf, die andauern. Anfang Mai beobachtet man das Auftreten brauner Pigmentflecke im Gesicht und an den Dorsalflächen der Hände und der Zehen. Der übrige Körper und die Schleimhäute sind frei. Die Diarrhoen dauern an, die Abmagerung und Schwäche schreiten fort. Exitus am 6. Mai.

Sektionsbefund: Ausgedehnte Tuberkel in allen Organen. Beide Nebennieren tuberkulös verändert.

Fall XX. *Langmead:* The Lancet 1915. Vol. 1. 1, S. 449.

10-jähriger Knabe. Der Vater. 2 Tanten und ein Onkel sind an Tuberkulose gestorben. Vor 12 Monaten war der Mutter eine gleichmäßige bräunliche Verfärbung der gesamten Haut aufgefallen. Vor einigen Monaten hatte der Junge Anfälle von schweren Diarrhoen gehabt, die sich wieder besserten. Am Abend vor der Einlieferung ins Hospital trat plötzlich heftiges Erbrechen auf, dann trat Bewußtlosigkeit ein. Der Knabe wurde bewußtlos eingeliefert, er hatte Untertemperatur, der Puls war schnell und schwach. Es traten Krampfanfälle auf. Exitus nach 4 Stunden.

Sektionsbefund: Status thymicolymphaticus. Lungentuberkulose der Unterlappen. Fibrös-käsige Veränderung beider Nebennieren bis auf ein kleines Gebiet gesunden Drüsengewebes. Zahlreiche Riesenzellen und Tuberkelbazillen.

Fall XXI. *Cavengt Gutierrez:* nach Mensi: Clinica e Igiene Infantile Febr. 1929 S. 4.

Original: Pediatr. espan. 1921. 10 (in deutschen Bibliotheken nicht vorhanden).

12-jähriges Mädchen. Allgemeine Melanodermie. Schleimhautpigmentierung. Hypoglykämie. Hypoglobulie. Hypocholesterinämie, Mononukleose. Wa.R. = positiv. Schneller Tod.

Sektionsbefund: Tuberkulöse Infiltration beider Nebennieren.

Fall XXII. *Klein und Kux:* berichtet in der Medizin. Klinik 1933 (Orig. Bratislav. Ok. Listy 1932 Nr. 7).

12-jähriger Knabe. Starke Pigmentation der Haut. Adynamie. Hypotonie. Hypoglykämie. Achlorhydrie, herabgesetzte Alkalireserve, Erbrechen. Diarrhoen, beschleunigte Passage im Gastrointestinaltrakt vor dem Röntgenschirm. Exitus im Coma.

Sektionsbefund: Tuberkulose beider Nebennieren.

Fall XXIII. *C. Hünermann:* Monatsschrift f. Kinderheilkunde 58. 1933. S. 124.

10-jähriger Knabe. Mutter an Tuberkulose gestorben. Der Knabe war immer mager, seit 3 Jahren kränkelte er, fühlte sich nach der geringsten Anstrengung sehr müde, klagte über Kopfschmerzen, Schwindelanfälle und Erbrechen. Seit 1 Jahr beobachtete die Mutter, daß die Haut sich immer stärker bräunte. Der Knabe wurde immer hinfälliger, es traten Benommenheit und Krämpfe auf. Der Knabe wird in die Klinik eingeliefert. Seine Haut zeigt eine diffuse braune Farbe, die im Gesicht und am Rumpf an Sonnenbräune erinnert, an den Extremitäten und am Genitale einen Bronzefarbton annimmt. Pigmentflecke an der Wangenschleimhaut. Hypotonie (RR. 70 : 50 mm Hg.) Tuberkulinprobe negativ. Hypoglykämie (76 mg%).

Röntgenaufnahme ergibt: links in Höhe des 11. bis 12. Brust- und 1. Lendenwirbels, rechts in Höhe des 12. Brust- und 1. Lendenwirbels

paravertebral zahlreiche teils zusammenfließende Fleckschatten von Kalkdichte. Der Knabe ist vollkommen asthenisch, zeigt ein großes Schlafbedürfnis, erbricht bei der geringsten Nahrungsaufnahme. Er stirbt unter den Zeichen der Kreislaufschwäche.

Sektionsbefund: Tuberkulose des Dünndarms. Miliare Tuberkeln in Milz und Leber. Beiderseits käsige Nebennierentbc. mit zahlreichen Kalkablagerungen.

Fall XXIV. *Thompson:* Irish Journal of Medical Science 1935 S. 606.

10-jähriges Mädchen ist in den letzten 6 Monaten träge und apathisch geworden, klagt über Appetitlosigkeit, Kräfteverlust, gelegentliches Erbrechen, Obstipation, abwechselnd mit Anfällen von Diarrhöen. Die Haut des Kindes ist trocken und zeigt braune Pigmentierung, besonders intensiv an den dem Licht ausgesetzten Körperteilen, an der Innenfläche der Oberschenkel und in den Achselhöhlen. Schleimhautpigmentierung kann bei der künstlichen Beleuchtung nicht festgestellt werden. Das Kind macht einen sehr kranken Eindruck. Hypothermie, Hypotonie (74 mm Hg). Puls schwach. Das Kind klagt über Leibschmerzen. Nach mehrmaligem Erbrechen Coma und Exitus.

Sektionsbefund: Mesenterialdrüsentuberkulose. Beide Nebennieren vergrößert und vollkommen verkäst bis auf einige zerstreute Flecke normalen Rindengewebes.

Fall XXV. *Emanuel Friedman:* American Journal of Diseases of Children. 51 1936 S. 113.

12-jähriger Knabe. Keine Tuberkulose in der Familie.

Der Knabe klagt seit 6 Monaten über Anorexie, Schwäche, Schwindel, seit einigen Wochen über Uebelkeit und Erbrechen. Die Haut des Kindes ist trocken und zeigt an den Zehen eine leichte Braunfärbung, sonst keine Addisonpigmentierung.

Tuberkulinreaktion = pos., Beschleunigte Senkung, Blutzucker = 85 mg%, normale Toleranzkurve, leichte Hypotonie (RR. = 90/45 mm Hg, später 70/40 mm Hg. Der Kräfteverlust des Patienten schreitet langsam fort mit Perioden der Besserung und Anfällen vollkommener Erschöpfung, die mehrere Stunden bis mehrere Tage andauern. Vollständige Adynamie bei der geringsten Anstrengung. Schläfrigkeit während der Schwächeanfälle. Nebennierenextrakt bewirkt immer eine kurzdauernde, vorübergehende Besserung des Zustandes. Exitus nach 4 Monaten.

Sektionsbefund: Hilus- und Peribronchialdrüsen vergrößert, keine Verkäsung. Beide Nebennieren sehr atrophisch, Schwund des Markgewebes, zahlreiche Tuberkel in der Rindensubstanz.

Einseitige Nebennierentuberkulose.

Fall XXVI. *Guttmann:* Berliner Klinische Wochenschrift 1870.

10-jähriges Mädchen. Vor einem Jahr fiel den Eltern eine Verfärbung der bis dahin sehr hellen Gesichtshaut auf. Die Farbe wurde

immer dunkler und erstreckte sich allmählich über den ganzen Körper. Gleichzeitig stellten sich gastrointestinale Störungen ein (Magenschmerzen, Obstipation), vor allem aber eine immer mehr zunehmende Muskelschwäche, so daß das Kind bei den kleinsten Wegen schon ermüdete. Die Hautfarbe ist schmutzig gelb bis braun am ganzen Körper, am intensivsten im Gesicht, am Rücken, an den Vorderarmen und Knien. Kleine noch dunkler pigmentierte Flecke finden sich sehr zahlreich an den Handrücken und vereinzelt an anderen Körperstellen. Pigmentflecke an Lippen- und Pharynxschleimhaut. Die Pigmentierung nimmt dauernd an Intensität zu. Im April setzen plötzlich heftige Schmerzen im Unterleib und gleichzeitig profuse Diarrhoen ein. Das Kind verfällt in einen somnolenten Zustand und stirbt.

Sektionsbefund: In der lk. Nebenniere großer Kalkherd. Rechte Nebenniere und die übrigen Organe: o. B.

Fall XXVII. *H. E. Wright:* British Medical Journal 1881. S. 1052. 8-jähriger Knabe. Tuberkulose in der Familie.

Vor 3 Jahren Husten, nächtliche Schweiße, Abmagerung. Vor 2 Jahren tuberkulöser Nierenabszeß, der nach außen durchbrach. Vor 6 Monaten alle Zeichen der Lungenphthise. Anfälle von Diarrhoen. Vor 3 Monaten traten braune Pigmentflecke im Gesicht auf, Hals, Handrücken und Fußknöchel, die Gegend der Mammillen und die Gegend der Strumpfbänder zeigen ausgesprochene Bronzefarbe. Drei Monate nach der Aufnahme stirbt der Junge an Asthenie.

Sektionsbefund: Miliartuberkulose. Rechte Nebenniere vergrößert, teils mit Käsemassen angefüllt teils fibrös umgewandelt. Linke Nebenniere anscheinend gesund.

Fall XXVIII. *Darier:* Ann. de Dermatologie 1895.

10-jähriger Knabe erkrankt plötzlich an Diarrhoen, die wieder vergehen. Aber seine Haut wird braun, zuerst in der Genitalregion, an den Mammillen, in der Hüftgegend, dann im Gesicht und an den Händen. Die Pigmentierung nimmt zu. Es treten dunkle Naevi pigmentosi auf. Sonst fühlt sich der Knabe gesund bis zu seinem 17. Lebensjahr, als plötzlich Anorexie, Erbrechen, Diarrhoen und allgemeine Schwäche auftreten. Seine Adynamie scheint im Gegensatz zu seinem ausgezeichneten Muskelzustand zu stehen. Bei der Untersuchung werden auch Pigmentflecke am Zahnfleisch, an der Wangenschleimhaut und an den Lippen festgestellt. Die Asthenie wächst, es treten fortgesetzt Diarrhoen auf, der Junge stirbt im Coma.

Sektionsbefund: Lungentuberkulose. Die rechte Nebenniere ist vollkommen verkäst. Die linke Nebenniere ist makroskopisch nicht verändert.

Tuberkulose durch Röntgendiagnose.

Fall XXIX. *Rolleston and Boyd:* Proceedings of the Royal Society of Medicine 1914 Vol. 7.

12-jähriger Knabe. Ein Onkel und ein Bruder sind an Tuberkulose gestorben. Der Knabe war bis 3 Monate vor der Aufnahme ganz gesund, munter und aufgeweckt. Dann wurde er plötzlich sehr energielos, war sehr leicht ermüdbar und hatte das Bedürfnis, den ganzen Tag zu schlafen. Gleichzeitig bemerkte man, daß seine Haut eine braune Färbung annahm. Keine gastrointestinale Störungen. Bei der Aufnahme macht er einen sehr trägen, schläfrigen Eindruck. Seine Haut zeigt eine diffuse Bronzefarbe, besonders ausgesprochen in der Brustwarzen- und Schamgegend; am Rücken und Abdomen sind einige verstreute Pigmentflecke und in der Leistengegend eine sehr stark pigmentierte Narbe. Keine Zeichen von Lungentuberkulose. Pirquet-Reaktion = 2mal negativ. Hypotonie (RR. = 64 bis 84 mm Hg).

Röntgenbefund: Am Lungenhilus Kalkschatten, Lungen sonst o. B. Rechte Nebennierengegend: Scharf begrenzte Kalkteilchen, linke Nebennierengegend: weniger scharf begrenzte Kalkteilchen.

Positive Tuberkulinreaktion.

Fall XXX. *Cannata:* Pediatria (Rivista) 1922.

16 Monate alter Knabe. Mit 13 Monaten Bronchitis, seitdem Abmagerung, Nachtschweiße, subfebrile Temperaturen, häufig Diarrhoen. Nach 1 Monat nimmt die Haut eine intensive braune Verfärbung an, besonders an den Lidern, am Hals, in der Achselgegend, im Gebiet der Mammae, in der Inguinal- und Genitalgegend und an den Dorsalseiten der Hände und Füße. Am Rücken und Abdomen und an den Schenkeln sind braune Flecke verschiedener Größe aufgetreten, kleinere Flecke an Stirn, Ohrmuscheln, Wange und Kinn. Schleimhautpigmentierung der Zunge, an Gaumen und Zahnfleisch. Die Diarrhoen bestehen fort, das Kind ist sehr asthenisch, zeitweise somnolent. Blutbild zeigt starke Monozytose. Pirquet = stark pos. Auf die Behandlung hin (pluriglanduläre Kur) bessert sich der Allgemeinzustand. Die Pigmentierung schreitet aber dauernd fort, breitet sich diffus und intensiv über den ganzen Körper aus. Cannata glaubt an infausten Ausgang.

Fall XXXI. *Morabito:* La Pediatria (Napoli) 35. 1927 II S. 969.

7-jähriger Knabe. Vater und Mutter haben pos. Wa.R.

Die 10-jährige Schwester hat dieselbe Erkrankung wie der Patient. Beginn der Erkrankung vor 9 Monaten mit Anorexie, Asthenie, die dauernd zunimmt. Es tritt eine braune Verfärbung der Haut auf, beginnend am Hals, an den Dorsalflächen der Hände und am Scrotum, die sich dann über die ganze Körperfläche ausbreitet. Am Rücken sind einige Narben besonders stark pigmentiert. Die Haut ist trocken und unelastisch. Schleimhäute: o. B. Hutchinsonzähne, Myosis pupillae, Leber und Milz vergrößert. Infiltrativer Lungenprozeß. Pirquet = dop-

pelt positiv. (++). WaR. = dreifach positiv (---). Hypothermie, Hypotonie, Hypoglykämie (78 mg%). Cholesterin = vermindert, Kreatin = vermehrt. Adrenalinversuch = negativ.

Trotz der Therapie (Nebennierenextrakt) nimmt die Asthenie dauernd zu, die Pigmentierung differenziert sich zu einer vollständigen Bronzefärbung der gesamten Haut.

Fall XXXII. *Morabito:* La Pediatria 1927.

10-jähriges Mädchen (Schwester von Fall XXXI).

Vor 1 Jahr beobachtete die Mutter Stumpfheit und Interessenlosigkeit bei dem Mädchen und eine Verschlechterung des Allgemeinbefindens. Die Haut wurde trocken und zeigte eine leichte Braunfärbung. Es traten Anorexie und Asthenie auf, die dauernd zunahmen. Schleimhäute: o. B. Lunge: o. B. Vergrößerte Leber. Myosis pupillae. Pirquet = +; Wa.R. = +. Hypothermie. Hypotonie. Hypoglykämie (80 mg%). Adrenalinversuch = negativ.

Trotz der Therapie (Nebennierenextrakt) verschlechtert sich der Zustand. Asthenie und Pigmentierung nehmen dauernd zu.

Atrophie der Nebennieren.

Fall XXXIII. *Monti:* Archiv für Kinderheilkunde 1885, S. 319.

10-jähriger Knabe. Im 7. Lebensjahr erkrankte der Knabe (Juli 1880) plötzlich ohne erkennbare Ursache an hohem Fieber, Magenschmerzen, Anorexie, Erbrechen und Diarrhoen abwechselnd mit Obstipation. Auffällig war der Mutter gleich die große Müdigkeit, Mattigkeit und Schlafsucht des Knaben, der oft 2 bis 3 Tage in tiefem Schlaf lag, ohne Nahrung zu sich zu nehmen. Nach dem Erwachen war er so schwach und hinfällig, daß er sich nicht aufrichten konnte. Er klagte über Kopfschmerzen und verlor jedes Interesse für die Umgebung. Nach 14-tägigem Bestehen der Krankheit beobachtete die Mutter im Gesicht und an den Händen des Kindes eine eigentümliche gelb-bräunliche Verfärbung der Haut, die binnen weniger Wochen auch an übrigen Körperstellen auftrat. Nach 6 Wochen besserte sich das Befinden des Kindes. Fieber und Verdauungsstörungen hörten auf. Der Knabe konnte wieder zur Schule gehen, blieb aber trotz guter Ernährung sehr mager. Die Verfärbung der Haut blieb bestehen. Im Herbst desselben Jahres und im Frühjahr und Herbst des nächsten Jahres traten dieselben Anfälle von Erkrankung auf. Jedesmal nahm die Hautverfärbung an Intensität zu. Bei dem nächsten Anfall im April 1883 wird der Junge in die Wiener Klinik gebracht.

Er ist für sein Alter schlecht entwickelt. Die Haut von Gesicht, Hals, Händen ist grauschwärzlich-braun, von Brust, Rücken und Bauch graugelb, die unteren Extremitäten gelbbraun. Pigmentflecke der Lippenschleimhaut. Im Juni 1883 und im März 1884 dieselben Anfälle. Beim letzten Anfall verliert der Junge plötzlich das Bewußtsein, wird soporös. Es treten Krämpfe auf. Exitus.

Sektionsbefund: Fehlen der rechten Nebenniere. Atrophie der lk. Nebenniere. Die mikroskopische Untersuchung ergibt den Zustand nach chronischer interstitieller Entzündung, die in Schüben verlaufen ist (Gebiete zellarmen Bindegewebes und Rundzellenherde).

Fall XXXIV. *L. Rossi:* Clin. pediatr. Modena 1932, 14. S. 153.

11 Monate alter Knabe. Großvater ist auch Vater des Kindes. Mutter ist 14 J. Das Kind ist gesund bis nach dem Entwöhnen (6 Monate), dann bleibt es im Wachstum zurück, verliert seine Lebhaftigkeit und Freundlichkeit. Es treten intestinale Störungen auf, zuerst dyspeptische Stühle, dann zahlreiche Diarrhoen. Die Haut wird spröde, trocken, unelastisch und nimmt eine diffuse Bronzefärbung an, besonders an den Augenlidern, am Hals, in Achsel-, Leisten- und Genitalgegend und an den Dorsalflächen der Hände und Füße, etwas weniger an Stirn, Ohrmuschel und Kinn. Pigmentflecke an der Wangenschleimhaut, an Zunge, Gaumen, Zahnfleisch und Lippen.

Hypotrophisches, asthenisches Kind. Puls klein, beschleunigt. Hypothermie. Tuberkulinreaktion = negativ. Wa.R. = negativ. Das Kind wird in somnolentem Zustand eingeliefert. Nach einigen Tagen Pneumonie. Exitus.

Sektionsbefund: Bronchiopneumonie beiderseits. Degeneratio myocardii. Fehlen der rechten Niere, des rechten Ureters, und der rechten Arteria renalis und der Arteria suprarenalis inferior. Aplasie beider Nebennieren (keine entzündlichen Veränderungen).

Fall XXXV. *C. E. Smelling and I. H. Erb:* The Journal of Pediatrics 7, 1935.

$9^1/_2$-jähriger Knabe erkrankte vor 1 Monat plötzlich an Uebelkeit und Erbrechen, er fühlte sich sehr schwach und müde, mochte nicht mehr spielen, war interessenlos. Seine Asthenie und Trägheit nahm zu. Es stellte sich Anorexie ein. Auffallend war sein starkes Verlangen nach Salz. Trockene Haut. Hypothermie. Hypotonie (60 mm Hg). Die Glukosetoleranzprobe zeigt eine verlängerte Kurve (in 3 Stunden werden keine normalen Werte erreicht). Tuberkulinreaktion = negativ. Wa.R. = negativ. Der Zustand bessert sich zunächst nach Glukose- und Adrenalininjektionen und NaCl-Infusion.

Nach zwei Monaten wird beobachtet, daß die Haut eine bräunliche Verfärbung annimmt, zuerst am Abdomen, dann ausgesprochen am Rücken, in der Lenden- und Taillengegend. Nach 1 Monat plötzlich Krampfanfälle. Coma. Exitus.

Sektionsbefund: Mikrokardie. Terminale Pneumonie. Atrophie beider Nebennieren.

Fall XXXVI. *Cushing:* American Journal of Diseases of Children 49, 1935, S. 818.

10-jähriger Knabe erkrankt plötzlich an heftigem Erbrechen, das anfallsweise auftritt. Er wird in einem kollapsartigen Zustand ein-

geliefert. Seine Pigmentation hatte man vorher nicht beobachtet. Die Blutuntersuchung ergibt: Dehydration. Hypoglykämie. Hypochlorämie.

Nach intravenösen Kochsalz- und Dextroseinjektionen erholt sich der Junge wieder. Die Anfälle wiederholen sich. In einem Anfall maximaler Hypoglykämie stirbt der Junge.

Sektionsbefund: Fehlen einer Nebenniere. Die andere ist sehr hypoplastisch.

Fall XXXVII. *Belaieff:* nach Felberbaum und Fruchthandler: New York Medical Journal 1907.

7 Tage alter Knabe: wird auf der Straße gefunden. Seine Haut ist gelblich mit gräulichem Schein, wird später mehr graubraun, am intensivsten am Rücken und Bauch, besonders in der Nabelgegend. Der Appetit des Kindes läßt immer mehr nach, das Kind magert sehr ab, wird vollkommen apathisch. Es treten Krämpfe auf. Nach 60 Tagen Exitus.

Sektionsbefund: Beide Nebennieren sind cystisch degeneriert.

Neuroblastoma sympaticum congenitum der linken Nebenniere.

Fall XXXVIII. *Hertz und Secher:* Jahrb. f. Kinderheilkunde 1918.

2 Monate alter Knabe. Gleich nach der Geburt nimmt der Unterleib des Kindes rapide an Umfang zu. Mit 2 Monaten wird ein großer Lebertumor, der weit ins Abdomen reicht, und in der Milzgegend ein 2 cm unter dem Rippenbogen tastbarer Tumor festgestellt. Anämie. Pirquet — neg. Wa.R. — neg. Die Lebergeschwulst nimmt bis zum 4.—5. Monat an Größe zu, nimmt dann bis zum 1. Jahr an Größe ab und hält sich dann konstant. Der Tumor in der Milzgegend beginnt mit 13 Monaten rapide zu wachsen.

Einige Zeit nach der Aufnahme wird eine bräunliche Verfärbung der Haut, und zwar eine helle Bronzefarbe, bemerkt, die zuerst im Gesicht, an den Händen und Armen auftritt und sich dann über den übrigen Körper ausbreitet. Schleimhäute: o. B. Schlechtes Aussehen. Gewichtsverlust. Exitus mit 16 Monaten.

Sektionsbefund: Aplasie des Markes der rechten Nebenniere. Tumor der linken Nebenniere (Neuroblastoma sympaticum) Metastasen: in der Leber (Frühmetastase) in den Drüsen längs der Aorta, in der rechten Niere.

Ganglioneurom.

Fall XXXIX *Figenschau und Berner:* Norsk Magazin for Loegevidensk. 1921. Berichtet in: Beitr. z. path. Anat. u. allg. Pathologie Bd. 70, 1922, S. 203.

4½-jähriges Mädchen. Mutter und Großvater an Tuberkulose gestorben. Mit ½ Jahr traten zum ersten Mal Diarrhoen auf, die sich auf Diät und medikamentöse Behandlung nicht besserten. Still-

stand in Wachstum und Entwicklung. Abmagerung. Der Unterleib nahm an Größe zu. Temperatur = normal. In der letzten Zeit vor der Aufnahme fortdauernde Diarrhoen. Es wurde die Diagnose Tbc. abdom. gestellt. Das Kind ist sehr atrophisch. Zeichen von Rachitis. Unterleib stark gespannt, keine Palpation möglich. Bräunliche Pigmentierung der Haut des Unterleibes, der Stirn und der Schläfen. Die Streckseiten und Beugungsfurchen der Finger sind dunkelbronzefarben. Schleimhäute: o. B. Tuberkulinreaktion = negativ. Die Diarrhoen bessern sich vorübergehend nehmen gegen das Ende hin wieder zu. In der letzten Woche verfällt das Kind in einen soporösen Zustand. Exitus im Coma.

Sektionsbefund: Ganglioneurom der rechten Nebenniere. Drüsenmetastasen. Die lk. Nebenniere kann nicht nachgewiesen werden.

Fettige Degeneration beider Nebennieren.

Fall XL. *M. G. Petermann* (Milwaukee): American Journal of Diseases of Children 37, 1929.

12-jähriger Knabe, war nie kräftig, ermüdete immer sehr leicht, konnte nicht mit den anderen Kindern spielen, soll immer eine dunkle Hautfarbe gehabt haben. Mit 6 Jahren erkrankte er akut an Fieber, Leibschmerzen, Uebelkeit, Erbrechen, Anorexie und Obstipation. Seitdem hatte er alle 3—4 Wochen dieselben Erscheinungen. Sein Blutzucker war dann immer niedrig. Vor der Aufnahme in die Klinik hatte er dieselben Symptome. Der Junge ist sehr asthenisch, seine Haut ist trocken, unelastisch, bronzefarben. Hypotonie (84/44 mm Hg), Hypoglykämie (63,7 mg%), auf Dextrose- und Insulininjektion Anstieg des Blutzuckers. Blutdruck unverändert. Temperatur steigt an, Coma (Acidosis). Exitus.

Sektionsbefund: Fettige Degeneration beider Nebennieren mit kleinen Resten von Nebennierengewebe, das trübe Schwellung und beginnende fettige Degeneration aufweist (Verschiedene Grade der fettigen Degeneration). Trübe Schwellung und fettige Degeneration der Niere und Leber. Stauungsmilz.

Keine Nebennierenveränderung.

Fall XLI. *Maisch:* The Post Graduate 1899. (nach Sarah Finkelstein: Thèse de Paris 1905.

9 Monate alter Knabe. Mit 3 Monaten, nach dem Umsetzen auf künstliche Ernährung: Anorexie, Wechsel von Diarrhoen und Obstipation, Gewichtsverlust, Schwäche. Braune Verfärbung der Haut des Gesichtes, dann des ganzen Körpers. Pigmentierung der Lippen- und Wangenschleimhaut. Seit 3 Wochen dauernd Erbrechen und Durchfälle. Exitus infolge Asthenie.

Sektionsbefund: Die Nebennieren sind nicht verändert. Fettige Degeneration der Leber. Pigmentierung der Bronchial- und Mesenterialdrüsen, der Peyerschen Plaques und der Niere.

Fall XLII. *Richon:* Archives de Méd. des Enfants 6. 1903, S. 305.

10-jähriges Mädchen. Vater an Tuberkulose gestorben. Das Kind hatte immer eine braune Hautfarbe, ist 2 Monate vor der Untersuchung dunkler geworden. Im Gesicht ist die Pigmentierung an Stirn und Lippen besonders dunkel, am Rumpf besonders am Rücken, in der Lenden- und Schamgegend. Die Handrücken sind schokoladenfarben. Schleimhäute: o. B. Mit der Hautveränderung stellte sich gleichzeitig Schwäche, dauernde Müdigkeit und eine psychische Veränderung ein. Keine gastrointestinalen Erscheidungen. Auf Nebennierenextraktinjektionen besserte sich der Zustand, das Kind konnte entlassen werden. $3^1/_2$ Monate später war die Pigmentierung fast verschwunden, ebenso die Asthenie. Nach 11 Monaten kommt das Kind wieder mit Erbrechen, Bauchschmerzen, Diarrhoen. Die Haut ist wieder vollkommen pigmentiert, es ist auch eine Pigmentierung des weichen Gaumens aufgetreten. Trotz Verabreichung von Nebennierenextrakt nimmt die Pigmentierung zu, ebenso Erbrechen und Diarrhoen. Nach 1 Monat Exitus.

Sektionsbefund: Tuberkulose beider Oberlappen, fibrinöse Pleuritis. Tuburkulöse Ulceration des unteren Ileums mit Perforation in die Bauchhöhle. Nebennieren weder makr. noch mikrosk. verändert.

Fall XLIII. *Nobécourt et Brelet:* Bulletin de la Société de Pédiatrie de Paris 1905, S. 251.

$1^1/_1$ Jahre alter Knabe. Mutter leidet an Tuberkulose. Bei der Aufnahme ist das Kind sehr mager und zeigt eine bräunliche Verfärbung der Haut. Während der Beobachtung nimmt die Pigmentierung dauernd zu, besonders im Gesicht und in der Lendengegend. Das Kind sieht einem Mulatten ähnlich. Keine Schleimhautveränderungen. Symptome einer tuberkulösen Bronchitis und einer gastrointestinalen Infektion mit Obstipation. Das Kind befindet sich in einem Zustand ausgesprochener Asthenie. Es treten Symptome einer Meningitis auf, Coma, Exitus.

Sektionsbefund: Tuberkulose der Lunge. Verkäsung der Mediastinal- und Mesenterialdrüsen. Tuberkulöse Meningitis. Nebennieren weder makroskopisch noch mikroskopisch verändert.

Ohne Sektionsbefund.

Fall XLIV. *Startin:* Med. Times and Gazette 1855 S. 594.

12-jähriger Knabe. Vor 4 Monaten bemerkte die Mutter eine braune Verfärbung der Haut des Kindes, die sich in der Folgezeit vertiefte. Der Knabe hat seit dieser Zeit an Gewicht abgenommen, war schwach, müde, schläfrig, geistig stumpf. Bei der Untersuchung zeigt seine Haut eine tiefbraune Farbe, die nur in der unteren Körperhälfte etwas abgeschwächt ist. Am Zahnfleisch des Oberkiefers sind kleine weiße Flecken. Der Junge ist kräftig, macht aber einen sehr trägen Eindruck. Während der Beobachtung nimmt die Adynamie zu. Die braune Farbe vertieft sich noch. Es treten Diarrhoen und Erbrechen auf. 1 Monat nach der Aufnahme Exitus. Keine Sektion.

Fall XLV. *Walther Pottien:* Dissert. 1889, Göttingen.

$11^1/_2$-jähriges Mädchen. Seit 6 Monaten Anorexie, zeitweises Erbrechen. Das Kind, das früher lebhaft war, ist still und wortkarg geworden. Vor 14 Tagen bemerkten die Eltern das Auftreten brauner Flecken im Gesicht, dann wurde das ganze Gesicht braun, vor acht Tagen auch die Hände und Füße, dann auch die übrige Haut. Bräunliches Zahnfleisch. Kein Organbefund. Auf Wunsch der Eltern entlassen. Zuhause Zunahme der Krankheitssymptome. Nach 1 Monat Exitus.

Fall XLVI. *Dézirot:* Thèse de Paris 1897.

12-jähriger Knabe. Vater an Lungentuberkulose gestorben. Mit 12 Jahren zum ersten Mal Bronzeverfärbung der Haut bemerkt. Die Verfärbung vertiefte sich zu einem intensiven Kupferbraun, besonders im Gesicht, an Hals, Nacken, Rücken, Genitalien, Knien, Handrücken, Gelenkfalten der Finger. Keine Schleimhautpigmentierung. Er fühlte sich sehr schwach, es traten Diarrhoen auf. Er mußte wegen seiner Adynamie aus der Lehre entlassen werden. Auf die tägliche Verabreichung von roher Hammelnebenniere besserte sich sein Zustand. Nach seinem 14. Jahr hat sich der Patient nicht mehr vorgestellt.

Fall XLVII. *Maisch:* The Post Graduate 1899.

Berichtet von Sarah Finkelstein: Thèse de Paris 1905.

12-jähriger Knabe. Vor 6 Monaten wurde die Haut bronzefarben, und zwar zuerst im Gesicht, am Hals, an den Händen, dann am ganzen Körper. Es traten Müdigkeit, Kopfschmerzen, Leibschmerzen und abwechselnd Obstipation und Diarrhoen auf. Anorexie. Gewichtsverlust. Polyadenopathie. Keine Zeichen von Tuberkulose. Nach der Entlassung kam Patient nicht mehr zur Beobachtung.

Fall XLVIII. *Felberbaum und Fruchthandler:* New York Medical Journal 86. 1907, S. 256.

12-jähriges Mädchen. Mutter und Großmutter an Tuberkulose gestorben. Vor 6 Monaten trat anfallsweises Erbrechen auf. Schwäche und Müdigkeitsgefühl. 4 Monate später begann eine braune Verfärbung der Haut, die allmählich immer dunkler wurde. Die Pigmentierung war besonders ausgesprochen in den Gelenkbeugen und in der Hüftgegend, wo ein 4 Zoll breiter dunkler Streifen den ganzen Körper umgab. Außerdem waren kleine noch dunkler pigmentierte Flecke über den ganzen Körper verstreut. Pigmentierung der Schleimhaut des Gaumens, der Wangen, der Lippen. Das Kind ist sehr träge und apathisch, es hat ein großes Schlafbedürfnis. 1 Monat nach der Aufnahme setzen plötzlich heftige unausgesetzte Krämpfe ein. Nach 8 Stunden Exitus. — Sektion verweigert.

Fall XLIX. G. Chemin: Thèse de Paris 1910.

11-jähriges Mädchen. Die Mutter beobachtet, daß die Haut des Kindes erdfarben wird. Sonst fühlt sich das Kind wohl, bis sich

$1^1/_2$ Jahre später Schwächegefühl, leichte Ermüdbarkeit bei der geringsten Anstrengung einstellen. Großes Schlafbedürfnis. Anorexie. Es treten Anfälle von Diarrhoen auf, die mit Leibschmerzen einhergehen. Die Hautfarbe ist noch dunkler geworden, besonders ausgesprochen um die Augen, an der Stirn, am Hals, am Rücken, in der Taillen-, Mammillen- und Genitalgegend. An der Brust dunkle Pigmentflecke. Leicht pigmentierte Stellen an den Lippen. Keine Schleimhautpigmentierung. Organbefund: o. B. Auf Nebennierenextraktherapie hin bessert sich der Allgemeinzustand. Die Melanodermie bleibt bestehen.

Fall L. *Gutierrez:* Pediatr. espan. 1921 (in dtsch. Bibliotheken nicht vorhanden).

Nach Mensi (Clinica e Igiene Infantile 1929) handelt es sich um: 3-jährigen Knaben mit starker Melanodermie und ausgesprochener Asthenie.

Fall LI. *Peutz:* Nederlandsch Tidschrift voor Geneeskunde 71. 1927, S. 3295.

12-jähriger Knabe. Zwei Geschwister haben Tuberkulose, die Mutter chronische Bronchitis, der Vater pos. Wa.R.

Der Junge ist im letzten Halbjahr sehr schwach geworden, er ermüdete auffallend schnell und machte einen trägen Eindruck. Der Mutter war aufgefallen, daß braune Flecken an seinem Körper auftraten, zuerst am Leib und in der Leistengegend, später in der Lendengegend, an den Oberschenkeln, an den Unterarmen, am Hals und besonders ausgesprochen an den Händen und am Schultergürtel, während sein Gesicht eine graubraune Farbe annahm. (Ein beigefügtes Bild des Kindes zeigt einen dunkelpigmentierten Körper mit verschieden großen pigmentfreien Flecken). Bei der Untersuchung wird neben der Pigmentierung eine trockene Haut und Pigmentflecke der Schleimhaut der Mundhöhle und des Rektums festgestellt. 2 Wochen vor der Aufnahme klagt der Junge über Leibschmerzen, die mit Erbrechen und Diarrhoen verbunden sind. Die Untersuchung ist bei der großen Ermüdbarkeit des Jungen sehr erschwert. Hypotonie (R.R. — 70—80 mm Hg). Nach Verabreichung von frischer Nebenniere (2 Wochen 2mal tgl., später 1mal tgl.) bessert sich der Zustand zusehends. Der behandelnde Arzt teilt 8 Jahre später mit, daß der Junge vollkommen gesund ist.

Fall LII. Monatsschrift f. Kinderheilkunde 1933 S. 208. *Edelstein* berichtet in der Medizin. Gesellschaft für Kinderheilkunde am 2. Mai 1932 in Berlin von einem

10-jährigen Knaben, der seit 1 Jahr über Mattigkeit und Trägheit klagt und am Schulunterricht keinen Anteil nimmt. 4 Monate Kinderheim bewirken vorübergehende Besserung. April 1932 tritt Hautverfärbung auf, die die Diagnose Morbus Addison nahelegt. Hypotonie (90 mm Hg), Hypoglykämie (73 mg%); die Röntgenuntersuchung zeigt verkalkte Hilusdrüsen, sonst —.

Auf Ephetonin- und Nebennierensubstanzgaben hin bessert sich der Allgemeinzustand. Blutdruck und Blutzucker steigen an.

Fall LIII. *Mensi:* Clinica e Igiene Infantile Febr. 1929, S. 4.

12-jähriges Mädchen. Die Mutter ist an Tuberkulose gestorben. Das Kind wird wegen seiner Hautverfärbung und psychischer Veränderung (Psychoasthenie) in die Klinik gebracht. Allgemeine braune Verfärbung der Haut, besonders ausgesprochen an Stirn, Nase, Kinn, Hals, Achselhöhle, Unterarm, Handrücken, Gürtelgegend, Innenseite der Oberschenkel. An Rücken und Abdomen schwarzbraune Flecken von verschiedener Größe. Pigmentierung der Schleimhaut, der Wangen, Gingiva, der kleinen Labien, Clitoris und Vulva. Blutdruck = normal, Wa.R. neg. Hypoglykämie (48 mg%), Adrenalinresistenz (nach der Injektion: 51 mg%). Cholesterin = 65 mg%.

Nach 6 Monaten Nebennierentransplantation (Nebenniere eines Menschenaffen). Anstieg des Blutzuckers von 48 mg% auf 52 mg%, nach Adrenalin von 52 mg% auf 63 mg%. Anstieg des Cholesterins von 65 mg% auf 175 mg %.

Nach 8 Monaten hat die Pigmentierung stark abgenommen.

Fall LIV. *Harnapp:* Monatsschrift für Kinderheilkunde 1936.

12-jähriger Knabe. Der vor dem Patienten geborene Bruder wies von Geburt an eine mit der Zeit immer stärker werdende Braunfärbung der Haut auf. Das schwächliche Kind erlag mit 4 Jahren einer Diphtherie.

Seit 3 Jahren fällt den Eltern die braune Hautfarbe des Patienten auf. Der schon immer schwächliche Knabe ist in letzter Zeit sehr matt und sehr schnell ermüdbar; die kleinsten Wege strengen ihn sehr an; in der Schule kommt er mit den Altersgenossen schlecht mit. Er klagt über Kopfschmerzen und zeitweiliges Erbrechen. Magerer Junge, die gesamte Körperhaut ist braun pigmentiert, besonders Stirn, Nase, Handrücken, Knie, Nacken. Mund- und Lippenschleimhaut ist zart bräunlich pigmentiert und enthält scharf begrenzte tiefbraune Pigmentflecke. Organbefund: o. B. Adynamie, Geringe Hypotonie, (84/46 bis 104/64 mm Hg). leichte Nüchternhypoglykämie, keine Adrenalinresistenz, keine Toleranzerhöhung bei Kohlehydratzufuhr, keine Hypothermie, keine blutchemische Veränderungen. Besserung des Allgemeinbefindens und der Hypoglykämie durch Vitamin C und Hormonbehandlung, wobei das Hormon nur den gebesserten Zustand erhalten konnte, dagegen keine interkurrente Verschlechterung bessern konnte.

Literatur.

Erblichkeit und familiäres Vorkommen von Morbus Addison.

Schmorl u. Kockel: Beitrag z. path. Anat. u. allg. Path. Bd. 16, 1894.
Flemming and Miller: Brit. Med. Journal 1900.
Croom: Lancet 1909.
Harnapp: Monatsschr. f. Kinderheilk. 1936.

Doppelseitige Nebennierentuberkulose.

Bennet: Medic. Times 1858.
Henoch: Medizin. Zentr. Zeitung 1860.
Aldis: Medical Times 1860.
Church: Med. Chir. Society of Edinburgh 1883—84.
Augagneur et Bérard: Province médicale 1893.
Judson S. Bury: The Lancet 1893.
Lartigau et Happel: Albany Medical Annales Jan. 1899.
Nattan-Larrier: Bulletin de la Soc. méd. des Hôpiteaux de Paris 1900.
Nobécourt et Paisseau: Soc. de Pédiatrie 1904.
Anglade et Jacquin: Journ. de Méd. de Bordeaux 1905.
Langmead: The Lancet 1913.
Cavengt Gutiurez: Pediatr. espaÑ. 1921. 10.
Klein u. Kux: Medizin. Klinik 1933.
Hünermann: Monatsschr. f. Kinderheilk. 58. 1933.
Thompson: Irish Journ. of Med. Science 1935.
Em. Friedman: Am. Journ. of Diseases of Children 51. 1936.

Einseitige Nebennierentuberkulose.

Guttmann: Berliner Klin. Wochschr. 1870.
H. E. Wright: Brit. Med. Journ. 1881.
Darrier: Ann. de Dermatol. 1895.

Tuberkulose durch Röntgendiagnose.

Rolleston and Boyd: Proc. of the Roy. Soc. of Med. 1914.
Hünermann: Monatsschr. f. Kinderheilk. 58. 1933.

Positive Tuberkulinreaktion.

Cannata: Pediatria (Rivista) 1922.
Morabito: La Pediatria (Napoli) 35. 1927 II.

Atrophie der Nebennieren.

Monti: Archiv f. Kinderheilk. 1885.
Rossi: Clin. pediatr. Med. 1932, 14.
Snelling and Erb: The Journal of Pediatr. 7. 1935.
Cushing: Amer. Journ. of Diseases of Children 49. 1935.

Cystische Degeneration der Nebennieren.

Belaieff: nach Felberbaum und Fruchthandler: New York Med. Journ. 1907.

Neuroblastom.

Hertz u. Secher: Jahrb. f. Kinderheilk. 1918.

Ganglioneurom.

Figenschau and Berner: Norsk Magazin for Loegevidensk 1921.

Fettige Degeneration der Nebennieren.

Peterman: Am. Journ. of Diseases of Children 37, 1929.

Keine Nebennierenveränderung.

Maisch: The Post Graduate 1899.
Richon: Arch. de Med. des Enfants 6. 1903.
Nobécourt et Brelet: Bulletin de la Soc. de Pédiatr. de Paris 1905.

Ohne Sektionsbefund.

Startin: Med.. Times and Gazette 1855.
Pottien: Dissert. 1889 Göttingen.
Dézirot: Thèse de Paris 1897.
Maisch: The Post Graduate 1899.
Felberbaum u.. Fruchthandler: New York Med. Journ 86, 1907.
Chemin: Thèse de Paris 1910.
Gutierrez: Pediatr. espan. 1921.
Peutz: Nederlandsch Tidschrift voon Geneesk., 71, 1927.
Edelstein: Monatsschr. f. Kinderheilkunde 1933.
Mensi: Clinica e Igiene Inf. 1929.

Lebenslauf

Am 2. August 1911 wurde ich in Berlin-Spandau geboren. Ich besuchte das Lyzeum und von der Untertertia an das Realgymnasium in Spandau bis zur Obersekundareife, setzte dann 1 Jahr aus, besuchte darauf 3 Jahre die Augusta-Viktoriaschule in Berlin-Charlottenburg, wo ich Ostern 1932 meine Reifeprüfung ablegte. Mein Medizinstudium begann ich in Göttingen, studierte dann 1 Semester in Freiburg und legte im Juli 1934 die ärztliche Vorprüfung in Göttingen ab. Während der klinischen Semester studierte ich in Berlin, Königsberg, Würzburg und bis zum Staatsexamen in Göttingen.